

Die Tätowierungen des Eismannes aus klinisch-anatomischer Sicht

von

Othmar GABER, Karl-Heinz KÜNZEL & Torsten SJØVOLD *)

The Tattoos of the Ice Man from the Clinical-anatomical Point of View

Synopsis: The tattoos of the Ice man consists of groups of stripes and small crosses. Till now we could identify 57 stripes in form of stripe-groups and one small and one big cross by especially developed infrared photographic techniques. Tattoos can be found especially in the right and left lumbar regions, on the medial side of the right knee joint, on the right calf, and in the transition between right lower leg and back of the foot. There are some more stripe-groups on the left calf and a small cross behind the lateral malleolus. From the clinical-anatomic standpoint of view it may be stated that – because of the location of the stripes and crosses in cutaneous areal covering overstressed regions of the locomotor apparatus – the tattoos may be brought in connection with sort of a medical treatment.

1. Einleitung:

Bereits bei den ersten Bergungsversuchen des Eismannes am 20. September 1991 wurden am Rücken der Mumie mehrere auffällige grauschwärzliche strichförmige Hautveränderungen beobachtet und noch an der Fundstelle photographisch dokumentiert. Diese zunächst durch den Südtiroler Bergsteiger Reinhold Messner als Brandmale oder Peitschenhiebe interpretierten Hautveränderungen, wurden nach der Bergung am Institut für Gerichtliche Medizin der Leopold-Franzens-Universität Innsbruck, erstmals protokolliert. Neben den bereits durch die Medien bekannt gemachten Strichen in der Lendenregion des Rückens wurden dabei weitere tätowierungsähnliche Hautveränderungen in Form eines großen Kreuzes an der Innenseite des rechten Knies und zwei quergestellte parallel verlaufende Striche nahe des linken Handgelenkes erfaßt. Nach der Überführung der Eismumie an das Institut für Anatomie der Universität Innsbruck wurde nach der Entfernung des rechten Schuhs durch die paläoanatomische Arbeitsgruppe des Institutes sowie Artefaktkonservierungsexperten des Römisch Germanischen Museums in Mainz, eine weitere Gruppe von drei deutlich sichtbaren kurzen Strichen in Höhe des rechten Sprunggelenkes entdeckt und dokumentiert.

Aufgrund der den Gletscherbedingungen angepaßten speziell entwickelten Lagerungs- und Konservierungstechnik (GABER et al. 1992) steht für die verschiedenen Untersuchungsprogramme am Eismann nur ein begrenzter Zeitrahmen von etwa 20-30 Minuten zur Verfügung. Im Rahmen mehrerer Visiten in entsprechenden Zeitabständen konnten in der Folge speziell im Wadenbereich beider Unterschenkel weitere Strichgruppen und ein kleines Kreuz hinter dem Außenknöchel des linken Fußes gefunden werden. In der Zwischenzeit konnten die bisher nur als

*) Ass.-Prof. Dr. med. O. Gaber und Ass.-Prof. Dr. med. K.-H. Künzel, Institut für Anatomie der Universität Innsbruck, Müllerstraße 59, A-6020 Innsbruck, Österreich; Prof. Dr. T. Sjøvold, Osteologiska Forskningslaboratoriet, Ulrikisdals Kungsgård, S-17171 Solna, Schweden.

tätowierungsähnlichen beschriebenen Strich- und Kreuzmarken durch eine weitere Arbeitsgruppe aus den Niederlanden über Analysen von Hautstanzproben als Tätowierungen eindeutig identifiziert werden.

2. Methodik:

Zur genauen Dokumentation der Tätowierungszeichen wurde im Rahmen des Forschungsprojektes eine spezielle Infrarot-photografische Technik entwickelt. Mit Hilfe der herkömmlichen Infrarotphotografie können nämlich mit freiem Auge nicht sichtbare Verfärbungen in der Tiefe der Haut aufgrund der besseren Durchdringungsfähigkeit des infraroten Lichtes sichtbar gemacht werden. Diese Methode wurde unter anderem auch bei der Erforschung von Tätowierungen der grönländischen Eskimomumien aus dem 15. Jahrhundert angewendet (KROMANN et al. 1989). Unter Berücksichtigung der speziellen Lagerungs- und Lichtexpositionsbedingungen für den Eismann mußte diese Methode ohne direkte Verwendung von Infrarot- und Blitzlichteinflüssen innovativ modifiziert werden. Mit Hilfe eines Infrarot-Weißfilms und Verwendung eines Rot- beziehungsweise Schwarzfilters gelang es, unter den zur Verfügung stehenden Lichtbedingungen in der sterilen Untersuchungsbox, phototechnisch in mehreren Sitzungen Aufnahmen zu erstellen, mit deren Auswertung weitere bisher unentdeckte Strichmarken im Bereich beider Unterschenkel lokalisiert werden konnten.

Insgesamt konnten mit dieser Methode 57 Striche in Form von 16 Strichgruppen sowie ein großes und ein kleines Kreuz diagnostiziert werden. Alle Striche und Kreuze wurden in der Folge in ihrer Länge, Breite und Distanz zueinander genau vermessen und topographisch erfaßt.

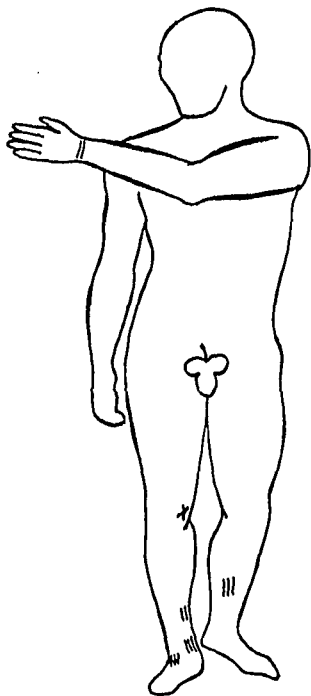


Abb. 1: Verteilungsmuster der Tätowierungen (Schema) – Ansicht von vorne.

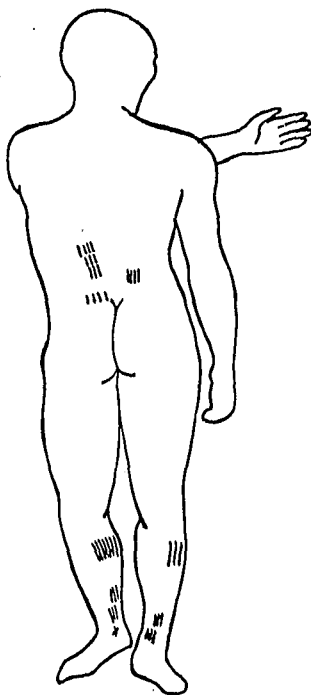


Abb. 2: Verteilungsmuster der Tätowierungen (Schema) – Ansicht von hinten.

3. Ergebnisse:

© Naturwiss.-med. Ver. Innsbruck; download unter www.biologiezentrum.at

Die Tätowierungsmarken sind eher von schwarzer bis grauer Farbe, wobei die Abgrenzung zu umgebenden Hautarealen oft nicht sehr scharf ist. Der Verlauf ist durch Schrumpfung und Faltung der Haut im Rahmen des Mumifikationsprozesses unter Verlust eines Großteiles der Körperflüssigkeit, nicht immer völlig gerade. Die zu beschreibenden Strichmuster waren zu Lebzeiten des Eismannes ohne Zweifel breiter und länger. Die Striche sind annähernd parallel angelegt. Leichte Abweichungen dieser Anordnung könnten auch durch individuelle und zeitlich unterschiedliche ursprüngliche Anfertigung bedingt sein. Das Verteilungsmuster am Körper ist klar asymmetrisch, wobei zwischen Einzelstrichen und Strichgruppen zu unterscheiden ist. Innerhalb der einzelnen Gruppen scheinen die Striche in etwa gleicher Länge und annähernd gleicher Breite angefertigt worden zu sein. Auffällig ist, daß mit Ausnahme der beiden Kreuze nur Dreistrich- oder Vierstrichgruppen vorhanden sind. Eine Siebenstrichgruppe im Bereich des rechten Unterschenkels könnte auch aus einer Dreier- und Vierergruppe zusammengesetzt sein.

Die Tätowierungen am Eismann liegen auffälligerweise in den Hautarealen jener anatomischen Regionen, die im Laufe des Lebens durch starke Beanspruchung zu degenerativen Veränderungen und damit verbundener Schmerzsymptomatik neigen. Geringfügige, diskrete, radiologisch erhobene Knochenveränderungen (ZUR NEDDEN & WICKE 1992), lassen sich ebenfalls in dieser Richtung deuten. Eine "frühzeitliche" medizinische Behandlung des Eismannes durch Tätowierung erscheint daher diskussionswürdig.

So befinden sich die Strichgruppen der linken und rechten Regio lumbalis des Eismannes zwischen dem 12. Brustwirbel (rechts und links) und dem 3. Lendenwirbel (rechts) beziehungsweise dem 5. Lendenwirbel (links) – in Projektion – lateral der tastbaren Gelenkfortsätze der betreffenden Wirbel.

Sowohl jene direkt im Tätowierungsbereich gelegenen Hautareale als auch die in der Tiefe liegenden anatomischen Strukturen, wie z.B. die autochthone Rückenmuskulatur, werden von den Rami dorsales der Spinalnerven aus den Segmenten Th 11, 12 sowie L1-L3 sensibel und motorisch versorgt.

Gerade die Lendenwirbelsäule ist aufgrund ihrer besonderen biomechanischen, statischen und dynamischen Funktion ein überaus stark beanspruchter Teil des Achsenskelettes.

Es ist bekannt, daß hier Überlastungsschäden sich zunächst am häufigsten in der Muskulatur, an den Ursprüngen und Ansätzen der Muskeln sowie an Gelenkkapseln und Bändern manifestieren (SCHOBERTH 1985). Gerade diese Strukturen sind mit Schmerzrezeptoren reichlich versorgt.

Der als Geradsystem interspinal und intertransversal und als Schrägsystem transversospinal verlaufende mediale, tiefe Trakt der autochthonen Rückenmuskulatur, kann ebenso wie der M. iliocostalis lumborum und M. longissimus thoracis des lateralen, oberflächlichen Traktes, durch akute und chronische Überbeanspruchung der Muskelursprünge und Ansätze, Ursache lumbalvertebragener Schmerzsymptomatik sein.

Die durch umschriebene Tonuserhöhungen (Myogelosen) verminderte Elastizität der überbeanspruchten Muskulatur führt zu abnormen Zugwirkungen an den Dorn- und Querbeziehungsweise an den Rippenfortsätzen der betreffenden Wirbel.

Eine mechanische Überlastung der Wirbelgelenke zwischen L4 und L5 der linken Seite des Eismannes könnte ebenfalls zu einer wiederholten Irritation des Lig. iliolumbale geführt haben.

Dieses nach EDER und TILSCHER (1985) meiststrapazierte und störungsaktivste Band des Beckens entspricht in seiner Schmerzausbreitung der Höhe der linken Viererstrichgruppe (L4 und L5), die durch einen Hautdefekt am Eismann nicht in ihrer ganzen Länge bestimmt werden konnte.

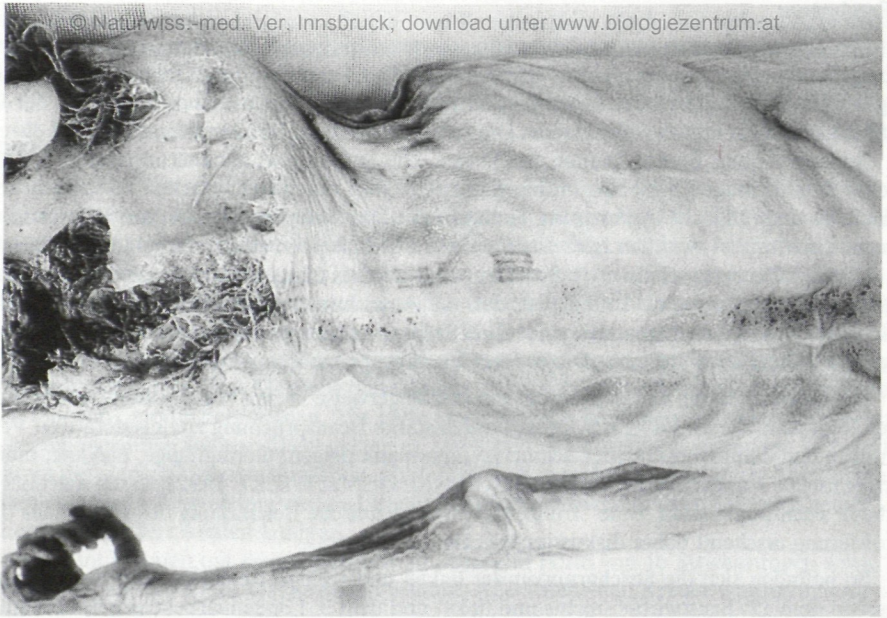

Abb. 3: Tätowierungen in Form von Strichgruppen in der Regio lumbalis sinistra (Rotfilteraufnahme) – Ansicht von hinten: obere Vierstrichgruppe – zwei Dreistrichgruppen – untere Vierstrichgruppe (nicht vollständig durch Haut-Weichteildefekt in der linken Gesäßregion erhalten).

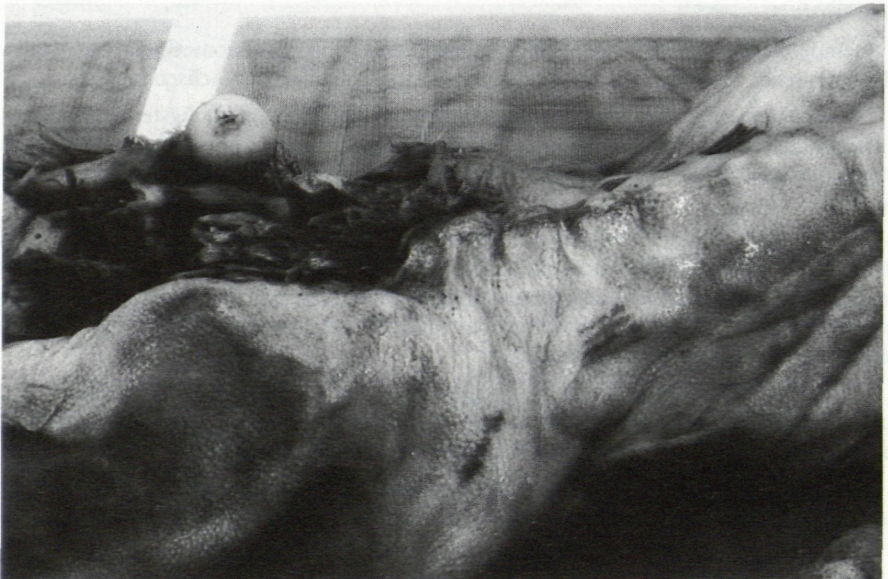

Abb. 4: Tätowierungen in der Regio lumbalis dextra (Rotfilteraufnahme) – Ansicht von rechts seitlich – Eismann in Bauchlage positioniert – eine Vierstrichgruppe.

Bezugnehmend auf die Lage der Tätowierungen an beiden unteren Extremitäten fällt auf, daß sich die Strich- beziehungsweise Kreuzmarken über funktionell wichtige Muskelgruppen sowie Sehnen- und Bandstrukturen projizieren.

Im Bereich der Regio cruralis posterior beider Extremitäten sind dies vor allem die Muskelbäuche des M. triceps surae mit der Achillessehne und die Mm. peronaei. Diese Muskelgruppen sind vor allem beim bergauf und bergab Gehen stark beansprucht. Es kann infolge von Überlastungen zu einer entsprechenden Schmerzsymptomatik in der Wadenregion kommen.

In der Region hinter dem lateralen Knöchel des linken Unterschenkels (Regio retromalleolaris lateralis) verlaufen die mit Sehnenscheiden versehenen Sehnen der Mm. peronaei. Abhängig vom individuellen Geh- beziehungsweise Laufmuster (Pronations- oder Supinationsläufer, NIGG 1986) führt eine Überbeanspruchung infolge langer, beschwerlicher Wegstrecken zu typischen Schmerzphänomenen. Zudem kann es zu einem chronisch entzündlichen Prozeß an den stark beanspruchten Sehnen und Sehnenscheiden (Tendovaginitis) kommen. Auch der laterale Bandapparat (Lig. calcaneofibulare, Lig. talofibulare posterius) des oberen und unteren Sprunggelenkes kann dabei irritiert werden und verursacht dann, aufgrund der zahlreich vorhandenen Nozirezeptoren, Schmerzen. Ein gelockertes Bandapparat kann ein instabil gewordenes Gelenk nicht in Führung halten, so daß ein verstärkter Muskelzug zur Kompensation dieser ligamentären Insuffizienz stabilisierend eingreifen muß, was sich ebenfalls wieder an der Muskulatur durch Überlastung derselben auswirken kann.

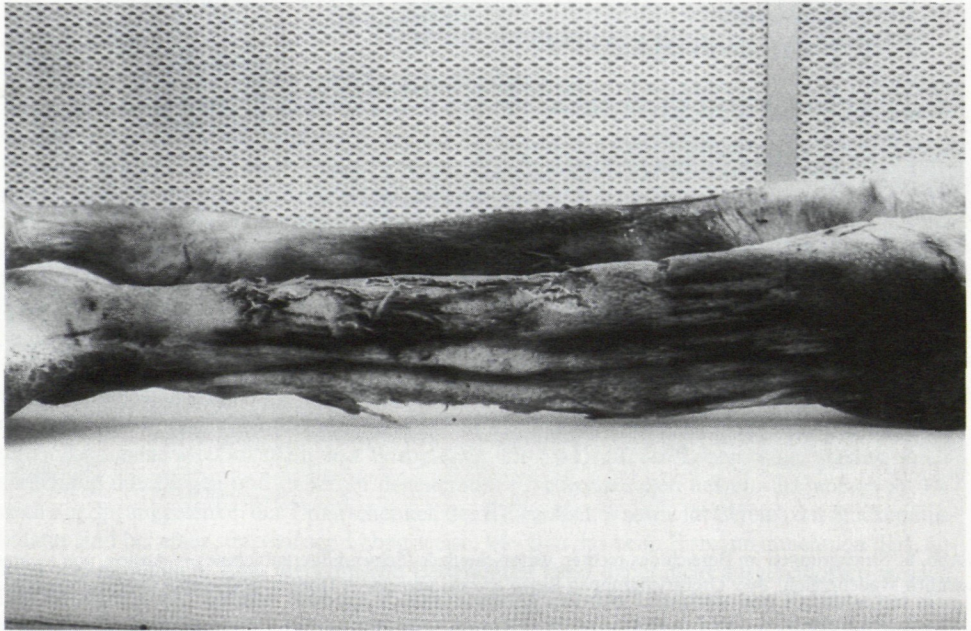


Abb. 5: Strichgruppen im Bereich des linken Unterschenkels – Wadenregion (Schwarzfilteraufnahme) – Ansicht von links seitlich: Siebenstrichgruppe, zwei Dreistrichgruppen, kleines Kreuz hinter dem Außenknöchel.

Ähnliche Überlegungen können auch auf die Regio retromalleolaris medialis des rechten Unterschenkels zutreffen. Hier verlaufen, gegurtet durch das Retinaculum musculorum flexorum, in Vaginae synoviales die Sehnen des M. tibialis posterior, M. flexor digitorum und M. flexor hallucis longus. Diese Muskel sind im Rahmen des Geh- und Laufmusters für die Plantarflexion und

Supination in den Sprunggelenken zuständig. Auch hier ist es vor allem der mediale Kapselbandapparat (Lig. deltoideum, Lig. talofibulare posterius) der bei Beanspruchungen überfordert werden kann und eine typische, lokale Schmerzsymptomatik hervorruft. Eine dynamische Kompensation der dadurch instabil gewordenen Gelenke führt zu Schmerzen in den betroffenen Sehnen, Sehnenscheiden und Muskeln.

Am Übergang der Regio cruralis anterior auf das Dorsum pedis des rechten Beines finden sich drei Tätowierungsstriche, die sich auf die Syndesmosis tibiofibularis sowie auf den 3., 4. und 5. Sehnenstrahl des M. extensor digitorum longus projizieren. Diese Sehnen verlaufen umhüllt von einer gemeinsamen Sehnenscheide unter dem Retinaculum musculorum extensorum superioris. Der M. extensor digitorum longus ist ein wesentlicher Antagonist – im Sinne der Dorsalflexion des Fußes – zur dorsalen Unterschenkelmuskulatur und unterstützt auch die Mm. peronaei bei der Pronation im unteren Sprunggelenk. Im funktionellen Wechselspiel des Bewegungsablaufes beim Gehen, Laufen und Klettern kann die ventrale Unterschenkelmuskulatur sowie der Bandapparat stark beansprucht werden. Dadurch kann es zu akuten und chronischen Tendovaginitiden sowie zu myalgischen Beschwerden kommen.

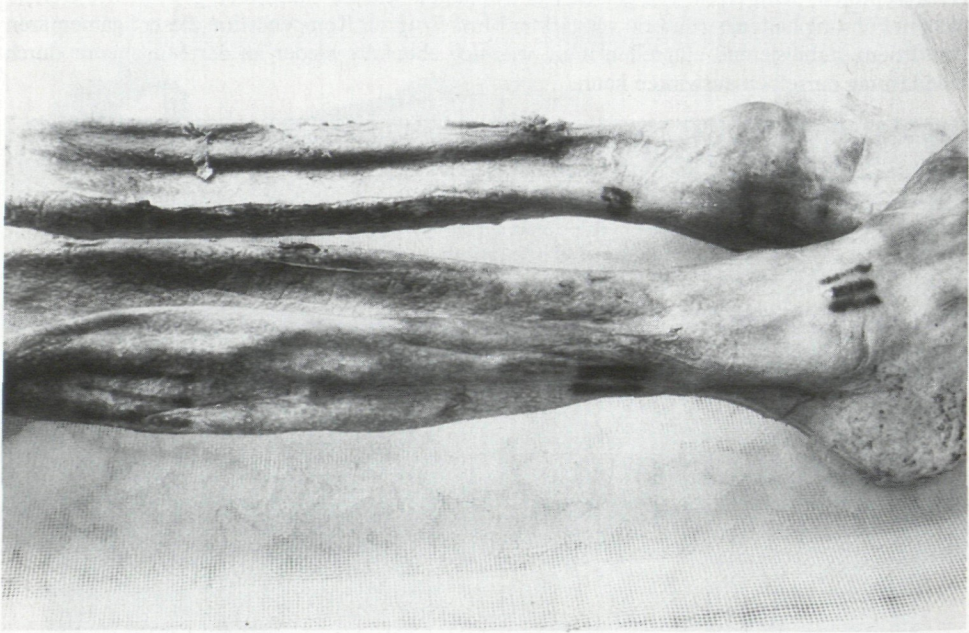


Abb. 6: Strichgruppen im Bereich des rechten Unterschenkels (Schwarzfilteraufnahme) – Ansicht von rechts seitlich Wadenregion: zwei Dreistrichgruppen Regio cruralis anterior – Dorsum pedis: eine Dreistrichgruppe.

Alle beschriebenen funktionell bedeutsamen Muskelsehnengruppen können in unwegsamen, steilen Geländen kurz- oder langfristig extremen Belastungen ausgesetzt sein. In diesem Zusammenhang ist auch ein gut stabilisierendes Schuhwerk, was wir beim Eismann grundsätzlich nicht als gegeben annehmen können, Voraussetzung um solche Über- und Fehlbelastungen zu vermeiden.

An der rechten Regio genus anterior findet sich an der medialen Seite ein großes tätowiertes Kreuz, das sich auf den medialen Kapselbandapparat des Kniegelenkes projiziert. Der vertikale Balken des Kreuzes hat eine Länge von 27 mm, die Länge des horizontalen Balkens beträgt

19 mm. Im Rahmen der statischen und dynamischen Funktionen der Gelenkkette der unteren Extremität ist das Kniegelenk vorzugsweise stark belastet. So wird der mediale Kapselbandapparat (Lig. collaterale tibiale) im besonderen bei der Außenrotation und Valgusstreß belastet. Daraus resultiert ein typischer Schmerzpunkt an der Innenseite des Kniegelenkes. Der Meniscus medialis, der mit dem hinteren oberen kurzen und hinteren unteren Fasern (PLATZER 1990) des Lig. collaterale tibiale verwachsen ist und im Bereich dieses Hinterhorns dynamisch durch die einstrahlenden Ansatzteile des M. semimebranosus (Pes anserinus profundus) stabilisiert wird, erzeugt bei Überbeanspruchung in Rotation und Flexion ebenfalls eine typische Schmerzsymptomatik an der Innenseite des Kniegelenkes (positives Meniskuszeichen). Beide Schmerzareale liegen exakt im Bereich der kreuzförmigen Tätowierungsteile.

Am Übergang des linken Unterarmes auf den Handrücken finden sich nahe des Handgelenkes zwei querverlaufende zueinander parallel gestellte 4,2 cm lange Tätowierungsstriche, deren Abstand zueinander 7-8 mm beträgt. Diese Strichmarken projizieren sich über jene Region, in der die Streckersehnen, geschützt in Sehnenscheiden vom Unterarm zur Hand hinausziehen. Die Sehnen werden in dieser Region durch eine kräftige breite querverlaufende Bandstruktur (Retinaculum extensorum) ähnlich einem Kraftzügel gegurtet und in ihrem Verlauf gesichert. Auch hier kann es durch Überbeanspruchung bei kurz- bis langfristig erhöhtem Kraftaufwand (z.B. als Bogenarm beim Bogenschießen) zur Irritation der Sehnen und Sehnenscheiden mit entsprechender Schmerzsymptomatik kommen.

4. Diskussion:

Es handelt sich im Falle des Eismannes offenbar um die bisher weitaus ältesten Tätowierungen, die je an einem menschlichen Körper beobachtet wurden. Es erscheint klar, daß ein Großteil der Strichgruppen in bezug auf ihre Lage am Körper nicht von ihm selbst erzeugt werden konnten, sondern daß eine andere Person diese Tätowierungen angefertigt haben muß. ROLLE (1992) wies darauf hin, daß bei mindestens einem künstlich mumifizierten, tätowierten, skythenzeitlichen Häuptling aus Pazyryk im Altaigebirge, stammend aus dem 5. Jahrhundert vor Christus, zusätzlich zu figurativen Tätowierungen auch Muster von punktförmigen Tätowierungen am Rücken und am rechten Sprunggelenk gefunden werden konnten. Diese Tätowierungsmuster deutete der Archäologe RÜDENKO (1970), der Erfahrungen mit sibirischer und tibetanischer Volksmedizin hatte, als medizinisch indiziert. Auch beim Eismann finden sich im Rahmen der radiologischen Befunderhebung Hinweise, daß in den tieferen Körperregionen unterhalb der Tätowierungsmarken geringfügige pathologische Veränderungen vorhanden sein könnten. Bezugnehmend auf die Topographie der Strichmuster an der Körperoberfläche liegen diese in anatomischen Regionen, wie Gelenken und Wirbelsäule, die im Laufe des Lebens einer starken Beanspruchung unterliegen und daher zu degenerativen Veränderungen neigen. Schmerzen im Bereich der Sprunggelenke, der Unterschenkel, des Kniegelenkes sowie im Bereich der Rückenmuskulatur sind bei einer strapaziösen Lebensweise, wie man das beim Eismann annehmen darf, äußerst wahrscheinlich. Eine medizinische Behandlung kann dabei nicht ausgeschlossen werden. Die Tätowierungen können auch im Zusammenhang mit den Ursachen von Krankheiten eine kultische Bedeutung gehabt haben. Ob eine derartige Behandlung auf Placeboeffekten beruhte oder als primitive Vorstufe der Akupunktur gedeutet werden kann, ist zu diskutieren.

5. Zusammenfassung:

Die Tätowierungen am Eismann bestehen aus Strichgruppen und kleinen Kreuzen. Bis jetzt konnten mit einer speziell entwickelten Infrarotphotografietechnik 57 Striche in Form von 16 Strichgruppen sowie ein kleines und ein großes Kreuz identifiziert werden. Tätowierungsmuster finden sich im wesentlichen in der rechten und linken Lendenregion des Rückens, an der Innen-

seite des rechten Knies, in der Wadenregion des rechten Unterschenkels sowie am Übergang des rechten Unterschenkels zum Fußrücken. Am linken Unterschenkel finden sich ebenfalls mehrere Strichgruppen in der Wadenregion sowie ein kleines Kreuz hinter dem linken Außenknöchel. Aus klinisch anatomischer Sicht wird aufgrund der Lage der strich- und kreuzförmigen Tätowierungen, in Hautarealen über stark beanspruchten Regionen des passiven und aktiven Bewegungsapparates, eine frühe Form einer medizinischen Behandlung zur Diskussion gestellt.

6. Literatur:

- EDER, M. & H. TILSCHER (1985): Schmerzsyndrome der Wirbelsäule. — Die Wirbelsäule in Forschung und Praxis, Bd. 81, H. Junghanns, Hippokrates, Stuttgart.
- GABER, O., K.H. KÜNZEL, H. MAURER, W. PLATZER (1992): Konservierung und Lagerung der Gletschermumie. — In: R. HÖPFEL, W. PLATZER, K. SPINDLER (Hrsg.): Der Mann im Eis 1, Veröffentlich. Univ. Innsbruck 187: 92 - 99.
- KROMANN, N.P., H. KAPEL, E.R. LØYTVED, J.P. HART HANSEN (1989): The tattooing of the Quilakitsoc Eskimo mummies. — In: J.P. HART HANSEN, H.C. GULLØV (eds.), The Mummies from Quilakitsoc-Eskimos in the 15th. Century. Meddelelser om Grønland. Man & Society 12: 168 - 171.
- NIGG, B.M. (1968): Biomechanics of the Running Shoe. — Human Kinetics Publishers, Inc. Campaign, Illinois.
- PLATZER, W. (1990): Taschenatlas der Anatomie, Band 1, Bewegungsapparat. — 6. Auflage, Hrsg.: Kahle, Leonhardt, Platzer. Thieme, Stuttgart, New York.
- ROLLE, R. (1992): Die skythezeitlichen Mumienfunde von Pazyryk. Frostkonservierte Gräber aus dem Altai-gebirge. — In: R. HÖPFEL, W. PLATZER, K. SPINDLER (Hrsg.): Der Mann im Eis 1, Veröffentlich. Univ. Innsbruck 187: 334 - 358.
- RUDENKO, S.J. (1970): Frozen tombs of Siberia. The Pazyryk burials of Iron Age horsemen. — California University Press (übersetzt von W.M. Thompson).
- SCHOBERTH, H. (1985): Zentrale Themen der Sportmedizin. — Hrsg.: W. Hollmann, 3. Auflage. Springer, Berlin, Heidelberg, New York.
- ZUR NEDDEN, D. & K. WICKE (1992): Der Eismann aus der Sicht der radiologischen und computertomographischen Daten. — In: B. HÖPFEL, W. PLATZER, K. SPINDLER (Hrsg.): Der Mann im Eis 1, Veröffentlich. Univ. Innsbruck 187: 131 - 148.

ZOBODAT - www.zobodat.at

Zoologisch-Botanische Datenbank/Zoological-Botanical Database

Digitale Literatur/Digital Literature

Zeitschrift/Journal: [Berichte des naturwissenschaftlichen-medizinischen Verein Innsbruck](#)

Jahr/Year: 1995

Band/Volume: [82](#)

Autor(en)/Author(s): Gaber Othmar, Künzel Karl-Heinz, Sjovold Torsten

Artikel/Article: [Die Tätowierungen des Eismannes aus klinisch-anatomischer Sicht. 347-354](#)