 ©Akademie d. Wissenschaften Wien; download unter www.biologiezentrum.at

Die anatomischen Processe der Tabes dorsualis.

Von Prof. Dr. **Albert Adamkiewicz.**

(Mit 2 Tafeln.)

(Vorgelegt in der Sitzung am 9. October 1884.)

Während die Tabes in klinischer Beziehung eines der best gekannten Krankheitsbilder darstellt, ist sie in anatomischer Hinsicht der Gegenstand noch mancher Controverse. Nicht, als ob es heute noch einen Pathologen gäbe, der daran zweifelte, dass die Tabes auf einer anatomischen Veränderung der Hinterstränge beruhte, sondern deswegen, weil die Ansichten über die Natur und das Wesen dieser Veränderungen sich noch nicht geklärt haben, und weil es noch nicht gelungen ist, das reiche Material der vorhandenen Thatsachen unter einem einheitlichen, das wissenschaftliche Bedürfnis befriedigenden Gesichtspunkt zusammenzufassen.

Dabei lässt sich aber auch nicht verkennen, dass auf die Erkenntnis der Tabes hemmend und verwirrend gewisse Missbräuche der Kritik gewirkt haben: einerseits die Methode des Ableugnens fremder, wenn auch noch so exact nachgewiesener Thatsachen, sobald sie in den Gesichtskreis eigenster Erfahrungen nicht passten; anderseits die von Traditionen lebende und in ihnen befangene Schulweisheit gewisser Lehrbücher, die den unbequemen Weg neu eröffneter Bahnen zu wandeln nicht liebt. Nicht wenig hat auch der Erkenntnis der Umstand geschadet, dass man vorhandene Thatsachen in das gerade in Mode befindliche Gewand eines bestimmten Lehrschemas presste und in dieser Gestalt der noch unerwiesenen Hypothese den Eintritt in den Kreis erprobter Lehren zu erzwingen versuchte.

Um nicht in einen dieser Fehler selbst zu verfallen, wollen wir den Thatsachen, welche vorliegen, unbefangen folgen, die ihnen zu Theil gewordene Beurtheilung einfach prüfen und

untersuchen, ob wir sie beide in Übereinstimmung finden, und wenn nicht, ob es uns gelingt, eine Versöhnung zwischen beiden herbeizuführen.

---

1. Im X. Bande des Archivs für Psychiatrie und Nervenkrankheiten[1] habe ich anatomische Veränderungen in den Hintersträngen eines Tabeskranken beschrieben, welche von dem für die Tabesdegeneration gewöhnlich angegebenen Schema in höchst auffälliger Weise abwichen.

Statt diffuser Degenerationen der Nervenfasern in den Goll' und den Burdach'schen Strängen zeigte mein Fall scharfe Züge von neu entwickeltem kernhaltigen Bindegewebe. Aus dem Charakter der Verlaufsrichtung und der Anordnung dieser Züge musste ich den Schluss ziehen, dass dieselben zu den arteriellen Gefässchen der Hinterstränge in Beziehung standen und also interstitieller Natur waren.

Diese gegen den herrschenden Glauben von der rein parenchymatösen Natur der Tabes verstossende und deshalb selbstverständlich angegriffene Ansicht musste, sollte sie gerechtfertigt erscheinen, durch einen möglichst exacten Beweis gestützt werden.

Jeder Einsichtige wird zugeben, dass in diesem Fall der exacteste Beweis der Nachweis war, dass die beschriebenen Degenerationszüge mit den arteriellen Gefässchen der Hinterstränge thatsächlich zusammenfielen.

Diesen Nachweis beizubringen ist mir in einer kaum erwartet sicheren Weise gelungen. Ich konnte zeigen, dass jedem der beschriebenen Degenerationszüge ein ganz bestimmtes arterielles Gefässchen und dem ganzen Netz von Degenerationen ein Netz von Arterien entspricht, das in jedem Rückenmark und in allen Höhen desselben immer nach ein und demselben durchaus constanten Schema gebaut ist.

So liess sich aus den tabischen Degenerationszügen gewissermassen die Vascularisation der Hinterstränge voraussagen. Und es liess sich ferner zeigen, wie aus der interstitiellen

[1] Heft 3.

©Akademie d. Wissenschaften Wien; download unter www.biologiezentrum.at

Natur gewisser Tabesformen einige charakteristische Eigenthümlichkeiten der Tabesdestruction vollkommen befriedigend erklärt werden können, namentlich die Beschränkung der Degeneration auf die Hinterstränge und ihr gelegentliches Übergreifen auf die hinteren Abschnitte der Seitenstränge.

Und doch urtheilt der Verfasser[1] eines Lehrbuches, es ständen die Schlüsse, die ich zöge, zu den von mir angeführten Thatsachen in „sehr bemerkenswerthem Misverhältnis." Ich darf wol über solche eigenartige Licenz des Urtheils, sowie über die ebenfalls geübte einfache Ableugnung der von mir angeführten Thatsachen ohne ein Wort der Erwiderung hinweggehen und dafür lieber auf eine inzwischen gemachte Erfahrung hinweisen, die der interstitiellen Form der Tabesdegeneration vielleicht als Folie dienen kann. Einzelne Rückenmarke besitzen schon normaler Weise im Gebiet der Hinterstrangsarterien und besonders in dem meiner Aa. interfuniculares stark entwickeltes Bindegewebe Es wäre möglich, dass gerade diese Fälle es sind, welche zur interstitiellen Tabesdegeneration incliniren.

Aber auch ohne diese Erfahrung dürfte es dem einsichtigen Pathologen nicht schwer fallen, sich die interstitielle Tabesform aus primären Veränderungen in den Gefässen zu erklären.

2. Thatsache ist es ferner, dass der tabische Process nicht immer, ja nicht einmal häufig interstitieller Natur ist. In der Mehrzahl der Fälle geht derselbe vielmehr nicht vom Bindegewebe, sondern von den Nerven aus, ist also parenchymatösen Ursprungs. Denn in der Mehrzahl der Fälle finden sich bei der Tabes die Hinterstränge nicht von neu entwickeltem Bindegewebe durchzogen, sondern durchsetzt von bald diffusen, bald distincten Degenerationsherden, die mit den Gefässen der Hinterstränge nichts zu thun haben, und die, wie schon Leydens[2] Schilderungen vom tabisch degenerirtem Gewebe

---

[1] Vergl. Eichhorst: Hdb. der spec. Path. u. Ther. Wien u. Leipzig 1883. S. 497.

[2] Artikel: Tabes dorsualis in der Real-Encykl. der ges. Heilkunde Bd. 13. Wien und Leipzig 1883. S. 369. „Das (degenerirte) Grundgewebe zeigt eine feinere netzförmige Structur und auf schiefen Schnitten bietet es öfters das Aussehen eines wellenförmigen, immer aber ziemlich kernarmen Bindegewebes dar".

lehren, histologisch gar nicht anders, als die Folgen eines in den Nervenfasern selbst ablaufenden Degenerationsprocesses angesehen werden können.

Die Häufigkeit gerade dieser Fälle hat es veranlasst, dass man die interstielle Tabes ganz übersehen und bisher nur die parenchymatöse Form derselben anerkannt hat.

Über das Wesen derselben existiren gegenwärtig zwei verschiedene Ansichten.

Nach der einen, deren Vertreter Leyden ist, handelt es sich um eine auf das Gebiet der Goll'- und der Burdach'schen Stränge beschränkte, also lediglich anatomisch definirbare Nervendegeneration.

Die Tabes sei, sagt Leyden, als eine „Systemerkrankung" nur in dem Sinn zu bezeichnen, dass man unter System nichts weiter, als eine Gruppe in bestimmten Rückenmarksabschnitten identisch verlaufender Nervenfasern verstehe.

Wir werden bald sehen, dass nach dem bisherigen Stand unseres Wissens diese Definition der tabischen Nervendegeneration die einzig berechtigte gewesen ist.

Nach der anderen Ansicht soll die Tabes eine Systemerkrankung im wahren Sinne des Wortes sein. Man supponirt dabei, dass von der tabischen Degeneration nur solche Nervenbahnen in den Hintersträngen ergriffen werden, welche nicht nur anatomisch gleichen Verlauf, sondern auch physiologisch gleiche Bedeutung haben. Denn nur diejenigen Gruppen von Rückenmarksbahnen bilden Systeme, in welchen, wie bei den Pyramidenbahnen, anatomische Anordnung und physiologische Aufgabe sich decken.

Der Verfechter der Ansicht von der systematischen Natur der Tabes ist Strümpell[1]. Er stützt dieselbe auf anatomische Befunde, deren Ergebnis in Kürze folgendes ist.

Im Brustmark sollen zunächst erkranken: zwei seitliche schmale Felder, deren „systematische Sonderstellung sie jedesmal dadurch documentiren, dass man leicht in ihnen diejenige Region erkennt, aus welcher vorzugsweise Fasern in die Hinterhörner

[1] Arch. f. Psychiatrie und Nervenkrankheiten. Berlin 1882.

©Akademie d. Wissenschaften Wien; download unter www.biologiezentrum.at

einstrahlen." Ferner wird angegeben, erkranke frühzeitig eine schmale mediale Zone längs der hinteren Fissur.

Im Lendenmark soll die Degeneration im mittleren Gebiet der hinteren Wurzelzonen beginnen, vordere (an der Commissur) und hintere (am Rückenmarksrand gelegene) Partien der Hinterstränge dagegen sollen lange Zeit intact bleiben. Und selbst wenn die hinteren Partien mit der Zeit degenerirten, so soll es doch ein ovales oder dreieckiges Feld an der hinteren Raphe geben, welches der um dasselbe herum sich verbreitenden Degeneration der Hinterstränge auffallend lange widerstehe.

Im Halsmark, wird weiter behauptet, erkranken die hinteren Wurzelzonen und die Goll'schen Stränge, letztere angeblich in den hinteren Partieen früher, als in den vorderen. Hintere, äussere und vordere seitliche Felder blieben dagegen ebenso, wie im Lendenmark lange intact.

Constant sollen endlich noch sein: Veränderungen in der grauen Substanz der Hinterhörner und Atrophie der hinteren Wurzeln.

Aus diesen an 10 Tabesfällen constatirten Thatsachen folgert Strümpell, dass die Tabes eine Systemerkrankung sei und führt für diese Ansicht folgende Hauptargumente in's Feld.

1. Die hinteren Wurzelzonen bildeten offenbar wegen ihrer Beziehung zu den ein- und ausstrahlenden hinteren Wurzelfasern ein System.

2. Die Goll'schen Stränge seien gleichfalls ein System, und ihre Erkrankung sei bei der Tabes eine primäre, nicht eine secundäre Degeneration.

3. Die Tabes combinire sich nicht selten mit einer Degeneration der Pyramidenseitenstränge, deren systematische Stellung doch keinem Zweifel unterliegen könne.

Und endlich 4. bliebe ein ovales oder dreieckiges Feld dicht an der hinteren Fissur oft mitten im Degenerationsgebiet frei. Und weil die Tabes das ovale Feld, offenbar doch ein System, verschone, deshalb müsse sie selbst ein System sein.

Gegen diese Argumentation ist Folgendes einzuwenden.

L. c. S. 766.

Der Begriff eines Systems fordert den Nachweis der physiologischen Gleichwerthigkeit anatomisch identisch verlaufender Rückenmarksbahnen. Von der physiologischen Bedeutung der Goll'- und der Burdach'schen Stränge besitzen wir aber bis zu dem heutigen Tag nicht annähernd genaue Kenntnis.

Strümpell[1] selbst bekennt wörtlich, „dass unsere heutigen anatomischen Kenntnisse noch lange nicht ausreichten, darüber etwas auszusagen, ob die bei der Tabes durch ihr Befallensein oder Freibleiben hervortretenden Felder in den Hintersträngen auch wirklichen Fasersystemen entsprächen." Und doch begeht er die Inconsequenz, die Erkrankung von Fasern eine Systemerkrankung zu nennen, von welchen er selbst gesteht, dass er nicht weiss, ob sie zu einem System gehören.

Auch in seinen Argumenten liegt kein stichhaltiger Beweis für die Richtigkeit seiner Auffassung.

Wenn das Gebiet der Wurzelzonen häufig und symmetrisch erkrankt, so liegt hierin noch nichts für eine Systemerkrankung Bezeichnendes. Fällt doch das Gebiet der Wurzelzonen mit dem meiner Aa. cornuum posterior. posticae genau zusammen, von denen erwiesenermassen interstitielle Degenerationen ausgehen können. Und da überhaupt alle Gefässchen der Hinterstränge bilateral und symmetrisch angeordnet sind und interstitiellen Degenerationen den Ursprung geben können, so ist es unstatthaft, aus der symmetrischen Lage beschränkter, in den Hintersträngen befindlicher Degenerationsfelder allein weiter gehende Schlüsse über die Natur der Degenerationen zu machen.

Die histologische Analyse der Degenerationsfelder selbst, der directe und unbezweifelbare Nachweis der primären Bindegewebsentwicklung, respective der primären Nervendegeneration, — sie allein geben in diesen Dingen das Recht der Entscheidung.

Aber Strümpell hat solche Analysen nicht geliefert.

Dass die Goll'schen Stränge bei der Tabes häufig erkrankt sind, ist deshalb für die systematische Natur der Tabes nicht beweisend, weil die Erkrankung der Goll'schen Stränge nicht die Tabes ausmacht. Nach der Ansicht angesehener Autoren, beispielsweise Pierret's, gehört sie ja nicht einmal zum Wesen der Tabes. Die Degeneration der Goll'schen Stränge bestimmt

©Akademie d. Wissenschaften Wien; download unter www.biologiezentrum.at

also zum mindesten nicht das Wesen der tabischen Krankheit. Und endlich steht sie, selbst davon abgesehen, mit ihrer systematischen Natur gar nicht auf dem Boden wissenschaftlich erwiesener Thatsachen.

Auch der Umstand, dass sich die tabische Degeneration der Hinterstränge mit einer wirklichen Systemerkrankung combiniren kann, — auch diese Thatsache beweist für den systematischen Charakter der Tabes noch nichts, da auch eine multiple Sklerose gleichzeitig mit einer Degeneration der Pyramidenbahnen auftreten kann.

Und wenn endlich ein bestimmtes ovales Feld an der hinteren Fissur bei der Tabesdegeneration häufig frei bleibt, so ist dieses Freibleiben erstens nicht constant und zweitens ebenso zu erklären, wie die Thatsache, dass auch die gemeinste multiple Sklerose zuweilen ganze Stränge unberührt lässt.

Die von Strümpell angeführten Argumente reichen also nicht aus, die systematische Natur der Tabes zu beweisen. Sie bleiben aber auch anderseits für eine ganze Reihe von Thatsachen noch die Erklärung schuldig, — Thatsachen, welche der Tabes nicht weniger zukommen, als die vom Autor angeführten und für sie nicht weniger charakteristisch sind, als diese.

So sollen, gibt Strümpell an, Degenerationen der grauen Substanz der Hinterhörner und Atrophie der hinteren Wurzeln bei der Tabes constant sein.

Warum aber, darf man fragen, degeneriren die grauen Hinterhörner und atrophiren die hinteren Wurzeln?

Wenn Strümpell meint deswegen, weil die Hinterhörner und die hinteren Wurzeln zu den erkrankten „Systemen“ gehören, so vergisst er, dass diese Systeme noch gar nicht erwiesen sind, dass somit seine Begründung keine Erklärung ist, sondern ein Hypothesenklimax, ein neuer hypothetischer Rückzug auf ein Gebiet, dessen ganze Existenz nur eine Hypothese ist.

Auf die Frage endlich, weshalb die hinteren äusseren und die vorderen seitlichen Partien der Hinterstränge von dem tabischen Process so häufig verschont bleiben, finden wir in Strümpell's Arbeit nicht einmal eine hypothetische Antwort.

Wenn wir nun aber einerseits die Schlüsse, welche Strümpell aus dem sorgfältig gesammelten Material ziehen zu

müssen geglaubt hat, für bindend zu halten nicht in der Lage sind, so müssen wir uns anderseits die Aufgabe stellen, zu untersuchen, ob es die Thatsachen selbst sind, auf welche er das ganze Gebäude seiner Deductionen gründet. Und in dieser Beziehung haben wir uns die Frage vorzulegen: 1. ob die angeführten Thatsachen so constant sind, wie es ihr Autor behauptet und 2. ob das von ihm beigebrachte Detail die wesentlichsten Degenerationsformen der Tabes erschöpft.

Dass die reellen Beobachtungen Strümpell's richtig sind, darüber kann kein Zweifel herrschen. Jeder, der Tabesfälle untersucht hat, möge seine Präparate durchmustern, und wer keine eigenen hat, betrachte die Abbildungen, welche von gut beobachtenden Autoren über die tabischen Veränderungen gegeben worden sind. Er wird für die allgemeine Giltigkeit der Strümpell'schen Angaben viele Anhaltspunkte gewinnen.

In Fig. VIII gebe ich selbst die Abbildung eines Querschnittes aus dem Dorsalmark eines tabischen Rückenmarkes, das ich der Güte des Herrn Prof. Kundrat in Wien verdanke. Auch dieses Rückenmark zeigt neben der Integrität der vorderen seitlichen (*v s*) und der hinteren äusseren (*h s*) Felder einen vollständigen Untergang der Wurzelzone (*wz*) und eine intensive Degeneration der angrenzenden Gebiete beider grauen Hinterhörner.

Aber das Strümpell'sche Schema ist weder constant, noch umfasst es alle Fälle.

Um gleich mit allbekannten Dingen zu beginnen, so verweise ich auf die Pierret'schen „Bandelettes externes". Pierret erklärt ihre Erkrankung für den Anfang der Tabes und geradezu massgebend für die Ataxie. Und Strümpell hebt ausdrücklich hervor, dass dieselben mit der Region der nach ihm zuerst erkrankenden Wurzelzonen nicht übereinstimmen, ja dass sie selbst in Fällen weit fortgeschrittener Tabes noch unversehrt angetroffen werden können. Und doch existirt die Degeneration der „Bandelettes". Sonst hätte sie ein so ausgezeichneter Forscher, wie Pierret, nicht beschrieben.

Mit der Angabe, dass die Goll'schen Stränge regelmässig und scharf degeneriren, einer Angabe, die wie wir gesehen haben, Strümpell für seine Schlüsse besonders verwerthet,

©Akademie d. Wissenschaften Wien; download unter www.biologiezentrum.at

trifft er nicht ganz zu den Erfahrungen Leyden's, der sie in gewissen Fällen sogar weniger stark afficirt gefunden hat, als die Keilstränge.

Strümpell behauptet, die Degeneration der Goll'schen Stränge sei am intensivsten in den hinteren Abschnitten. Ich werde bald selbst Gelegenheit haben, zu zeigen, dass auch diese Angabe nicht immer zutrifft.

Und wenn endlich Strümpell angibt, Veränderungen in der grauen Substanz der Hinterhörner und in den hinteren Wurzeln seien constant, so spricht schon die Existenz von Tabesfällen, bei welchen jegliche Spur einer Sensibilitätsstörung fehlt, gegen diese Angabe.[1]

Und dass thatsächlich weder die hinteren Wurzeln, noch die graue Substanz, noch endlich selbst die hinteren Wurzelzonen bei der Tabes zu erkranken brauchen, — ja dass das Intactbleiben gerade dieser Theile geradezu eine reine Form von Tabes charakterisirt, das zu zeigen soll der Hauptzweck dieser Arbeit sein.

Strümpell und, wie es scheint, auch anderen Forschern ist die richtige Deutung gewisser Tabesfälle nicht geglückt, welche, wie ich glaube, deshalb von besonderer Wichtigkeit sind, weil sie im Verein mit erst kürzlich von mir beobachteten Thatsachen für den Process der tabischen Nervendegeneration eine neue Auffassung eröffnen.

Der Kranke, dessen Rückenmark die bald zu beschreibenden Veränderungen aufwies, zeigte während des Lebens das gewöhnliche Bild der Tabes: schwankenden, unsicheren Gang, geringe sogenannte Ataxie der Arme, abgestumpftes Gefühl an den Füssen, Formication an den Zehen, leichte Parästhesien der Fingerspitzen, besonders im Ulnargebiet, Reifengefühl u. s. w. Das Rückenmark war in einer Lösung von Kaliumchromat gehärtet worden.

Zum Zweck der mikroskopischen Untersuchung der Schnitte färbte ich dieselben nach der kürzlich von mir beschriebenen

[1] Soeben habe ich ein zwölfjähriges Mädchen untersucht, das eine geradezu classische Ataxie ohne die allergeringste Spur einer Sensibilitätsstörung darbot.

Methode mittels Safranin. Der Vortheil, welchen diese Methode gegenüber den bisher geübten, gewährt, besteht darin, dass sie einerseits die in den Markscheiden der Nerven enthaltenen Substanzen und anderseits das Stützgewebe respective dessen Kerne, und zwar jedes von ihnen anders und eigenartig färbt. Der Untersuchende wird dadurch in den Stand gesetzt, das Verhalten sowol der kranken Rückenmarksfasern, wie das des interstitiellen Gewebes zu gleicher Zeit zu studiren und die an den Nerven gefundenen Ergebnisse durch die am interstitiellen Gewebe constatirten und umgekehrt zu controliren.

Das Safranin, das unter gewissen Umständen [1] nur eine dünne, gewöhnlich dem Axencylinder anliegende Schicht, die chromoleptische Substanz, in den Nervenfäden des Rückenmarkes färbt, hat die Eigenschaft, in Rückenmarken, welche in Chromsalzlösungen gehärtet worden waren und besonders, wenn die Schnitte kurz vor der Einwirkung des Farbstoffes noch für einige Zeit einer Kaliumchromatlösung ausgesetzt worden sind, die gesammten Markscheiden rothbraun zu tingiren.

Die Präparate erhalten dann genau das Aussehen, welches die Fig. 1 zeigt.

Bei starker Vergrösserung (Fig. VII *nn* normale Nerven) kann man erkennen, dass der Träger des rothbraunen Farbstoffes vor Allem das Mark der Nerven ist, aus denen die weisse Substanz gebildet wird. Dieses Mark besteht aus mehreren Ringen, von denen der äusserste, oder der dem Axencylinder dicht anliegende, oder ein in der Mitte gelegener besonders tief gefärbt sind. Die tief gefärbten Ringe entsprechen der chromoleptischen Substanz, die helleren der eigentliche Markscheide.

Besonders schön und vollständig treten gleichzeitig auch die sogenannten „marklosen" Fasern des in der grauen Substanz sich verzweigenden Nervennetzes auf, — zum Beweis, dass, da das Safranin den Axencylinder nicht färbt, auch die sogenannten „marklosen" Fasern chromoleptische Substanz enthalten.

---

[1] Vergl. hierüber Näheres in meiner kürzlich erschienenen Arbeit: Neue Rückenmarkstinctionen u. s. w. Sitzgsber. d. k. Akad. d. Wissensch. Wien, Bd. LXXXIX, II. Abthlg. 1884.

©Akademie d. Wissenschaften Wien; download unter www.biologiezentrum.at

Der Conservirung der Präparate ist leider die Härtung der Rückenmarke in Chromsalzlösungen nicht günstig. In Canadabalsam eingeschlossen verändern sich dieselben in einiger Zeit.

Will man die Kerne des interstitiellen Gewebes und letzteres selbst tingiren, so müssen die dem in Chromsalzlösungen gehärteten Rückenmark entnommenen Schnitte vor der Färbung auf mehrere Tage in Müller'sche Flüssigkeit gebracht und bei der Tinction in unangesäuertem Alcohol abgespült und extrahirt werden. Färbt man die Schnitte auf diese Weise mittels Safranin, so tingiren sich nicht nur die Nerven, sondern auch die Bindegewebs- und Neurogliakerne, jene braunroth, diese schön violet. (Fig. VI.) Soll das ganze Neuroglianetz sammt Kernen zur Darstellung gebracht werden, so ist es von Vortheil, zur Tinction eine alkoholische Safraninlösung zu verwenden, da diese dem ganzen Neuroglianetz einen leichten violeten Ton (vgl. *N* Fig. VII) gibt.

Es kam zunächst darauf an, das allgemeine Gebiet der Degeneration in den Hintersträngen und ihre Verbreitung durch das Rückenmark kennen zu lernen und dann die Natur des Processes festzustellen, auf welchem die Degeneration beruhte.

Beides leistete die Safranintinction in ausgezeichneter Weise. Indem sie chromoleptische Substanz und Mark bei gewisser Behandlung der Präparate (Extraction der Schnitte in angesäuertem Alcohol) braunroth färbt, hebt sie das gesunde von dem degenerirten Gewebe in prägnantesten Formen ab. Und indem sie Mark und chromoleptische Substanz schon dann zu färben aufhört, wenn erst die Anfänge der Degeneration in den Nerven sich einstellen, so gibt sie ein sehr sicheres Mittel an die Hand, primäre Degenerationen an den Nerven zu constatiren.

Zur Darstellung des Degenerationsgebietes in den Hintersträngen und seiner Verbreitung im Rückenmark benutzte ich die Methode der Markscheidenfärbung; — Einlegen der Schnitte vor der Tinction für einige Zeit in Chromsalz- oder Müller'sche Lösung und Anwendung angesäuerten Alcohols zum Abspülen und Extrahiren der Präparate. Diese Methode lässt, wie schon erwähnt, bei schwacher Vergrösserung alles gesunde, d. h. nor-

male Nerven enthaltende, Gewebe braunroth und die kranken, d. h. degenerirte Nerven enthaltenden, Partien weiss und farblos erscheinen. Vergl. Figg. I und VIII.

Diese weissen, d. h. degenerirten Partien haben im kranken Rückenmark folgende Gestalt und Anordnung.

Halsmark. Hier, speciell im Gebiet der Halsanschwellung, sind sie besonders schön und scharf gezeichnet. Vergl. Fig. I.

1. Es färben sich nicht die Goll'schen Stränge (*G*) in ihrer ganzen Ausdehnung bis auf einen schmalen Saum am hinteren Rande. Dieser Saum ist nur schwach tingirt und geht in das ungefärbte Feld ganz allmählich über.

2. Degenerirt erweisen sich ferner die mittleren Partien (*F*) der Burdach'schen Stränge *(B)*. Diese Partien haben eine eigenthümliche und dabei scharf ausgeprägte Form. Sie erinnern sowol in Bezug auf ihre Gestalt, als auf ihre gegenseitige Lage an die *F*-Löcher (*f* ♪) einer Geige. Jedes dieser *f*-förmigen Lücken ist von vier Seiten von normal tingirtem Gewebe umgeben.

An der Commissur hat dieses Gewebe die Gestalt eines scharf gezeichneten Halbmondes. Ich will es deshalb die vordere Sichel *(vs)* nennen. Diese Sichel neigt sich längs des inneren Contours des anliegenden Hinterhorns herab und sendet in dieser Richtung einen Fortsatz nach unten. (Vergl. die Abbildung Fig. I.)

An dem hinteren Rückenmarksrande ist das normal tingirte Feld grösser, als an der Commissur, aber ähnlich gestaltet. Es möge die hintere Sichel *(hs)* heissen.

Zwischen den Fortsätzen beider Sicheln zieht sich längs des inneren Randes des grauen Hinterhorns als dritte und zwar äussere Begrenzung des *f*-förmigen Feldes ein schmaler Streifen normal gefärbter Substanz dahin und stellt die Continuität zwischen den beiden Sicheln her. Er nimmt Nerven auf, und zwar von hinten her die der hinteren Wurzeln *(hw)* und aus der Richtung von vorn und aussen die weissen Fasern der Hinterstränge *(wh)*, wie ich sie früher [1] genannt habe. Der ganze Streifen kann daher mit Recht als „Wurzelzone" *(wz)* bezeichnet werden. Die Fasern der hinteren Wurzel *(hw)* dringen gerade in

[1] Diese Sitzungsber. LXXXIX Bd., III. Abth. Neue Rückenmarkstinctionen.

©Akademie d. Wissenschaften Wien; download unter www.biologiezentrum.at

den Winkel zwischen grauem Hinterhorn und dem Keilstrang in das Rückenmarksgewebe ein und strahlen in der Richtung nach innen in letzteren aus. Die weissen Fasern der Hinterstränge *(wh)* umkreisen dagegen die obere Begrenzung des Kopfes des Hinterhornes, begegnen im Keilstrang den Fasern der hinteren Wurzeln, deren Fortsetzungen sie zum Theil sind, und enden aufgelöst im Keilstrang.

Die vierte, innere und den Goll'schen Strängen anliegende Begrenzung des *F*-förmigen Degenerationsfeldes wird nur durch einen sehr dünnen, linienförmigen Streifen gebildet.

In kurzen Worten:

Denkt man sich aus jedem der Keilstränge und zwar gerade aus seiner Mitte ein etwa *f*-förmiges Feld herausgeschnitten, so umfasst das, was jederseits im Keilstrang um die so entstandene Oeffnung zurückbleibt, die Gesammtheit des in den Hintersträngen von der Tabes nicht ergriffenen Gebietes.

Das eben geschilderte Verhältnis tingirter und nicht tingirter Abschnitte in den Hintersträngen ist im Verlauf des ganzen Halsmarkes dasselbe. Nur im Detail finden geringe Aenderungen statt.

Nach aufwärts von der Halsanschwellung, im oberen Halsmark (Fig. II), werden die *F*-förmigen weissen Flecke etwas kleiner und nehmen die Gestalt zweier grosser einander mit ihren Convexitäten zugekehrter Kommas an. Dem entsprechend vergrössert sich hier der ganze gefärbte Rest der Keilstränge. Man sieht die vordere *(vs)* und die hintere *(hs)* Sichel als stattliche Felder, erkennt die Wurzelzone *(wz)* jederseits deutlich als einen besonderen Abschnitt und sieht auch den feinen Strich, der in der Halsanschwellung die innere Begrenzung des degenerirten Feldes bildete, zu einem ziemlich breiten Streifen anwachsen. Derselbe zieht sich in unmittelbarer Fortsetzung der hinteren Sichel allmählich schmäler werdend am inneren Rande der Keilstränge bis zur vorderen Sichel fort.

Die einzelnen Abschnitte dieser gefärbten Keilstrangsreste im oberen Halsmark sind indessen nicht, wie in der Halsanschwellung, gleichmässig und auch nicht unter einander gleich intensiv gefärbt.

Im Grossen und Ganzen sind sie blässer, als in der Halsanschwellung und im Einzelnen kann man in jedem Abschnitt eine centrale hellere und eine peripherische, also der grauen Substanz angrenzende, dunklere Partie unterscheiden.

Die Goll'schen Stränge sind im oberen Halsmark, wie in der Halsanschwellung selbst, weiss und nur am hinteren Rande eine kurze Strecke leicht roth gefärbt.

Brustmark. Vom Halsmark abwärts ändert sich die Zeichnung in den Hintersträngen. Die hintere Sichel und der innere Begrenzungsstreifen des *f*-förmigen Degenerationsfeldes verlieren allmählich ihre Farbe. Von der fünften Brustwurzel ab (Fig. III) sind sie überhaupt nicht mehr vorhanden. Es bleibt beiderseits nur eine ziemlich stattliche Wurzelzone *(wz)* und ein Streifen übrig, der sich längs des inneren Randes des Hinterhornes, diesem sich anschmiegend, bis zur vorderen Sichel hinzieht. Die vordere Sichel selbst ist nicht mehr ganz vollständig. An der der Raphe zugekehrten Seite fehlt ihr jederseits ein Stück.

Noch weiter nach unten fängt die Wurzelzone an zu schwinden und die vordere Sichel sich wieder zu vervollständigen. In der Höhe der dritten Lendenwurzel (Fig. IV) bilden sie noch beide zusammen einen zusammenhängenden Streifen, der jederseits am Kopf des Hinterhornes spitz beginnt und sich nach der Commissur hin verbreitert. Aber an der fünften Lendenwurzel fehlt schon die Wurzelzone ganz, während die vordere Sichel sich schon wieder in stattlichen Dimensionen präsentirt.

Daneben ist noch folgendes besonders bemerkenswerth. Im Brustmark (Fig. III) ist ausser dem beschriebenen, aus der Wurzelzone und einem Theil der vorderen Sichel bestehenden Streifen der ganze Rest der Hinterstränge total unfähig geworden, den Farbstoff aufzunehmen.

Im oberen Lendenmark (Fig. IV) dagegen tritt im hinteren Drittel der Raphe ein kleines, oval gestaltetes Feld *(o)* mitten im ungefärbten Gebiet durch seine Tinction hervor. Und gleichzeitig beginnt sich auch das Gebiet der hinteren Wurzeln *(hw)* schwach zu färben.

Im tieferen Lendenmark (Fig. V) endlich ist von der Tinction des ovalen Feldes keine, von der des Gebietes der hinteren Wurzeln nur noch eine geringe Spur vorhanden.

©Akademie d. Wissenschaften Wien; download unter www.biologiezentrum.at

Nachdem wir Gestalt und Verbreitung des Degenerationsgebietes in den Hintersträngen kennen gelernt haben, wird es nun unsere Aufgabe sein, die Art der Degeneration in diesem Gebiet genauer festzustellen. — Stärkere Vergrösserungen und entsprechende Modificationen der Tinction geben uns hierüber folgenden Aufschluss.

1. Mässig starke Vergrösserungen (Fig. VI) lassen erkennen, dass die tingirten Partien im wesentlichen aus rothbraunen, den Markscheiden der Nervenquerschnitte entsprechenden, dicht neben einander gedrängten Kreisen von verschiedener, oft ganz minimaler Grösse bestehen, zwischen denen hier und dort vereinzelte, im Gebiet der Nervenwurzeln aber zu Bündeln gesammelte der Länge nach verlaufende Nerven *(wh* und *hw)* sich hinziehen. Dieselben nehmen sich in frischen Safraninpräparaten besonders effectvoll aus und erscheinen mit ihren doppelten dem Contour der gefärbten Markscheide entsprechenden Säumen wie von zwei rothen Streifen eingefasste Bänder.

In den nicht tingirten Partien erkennt man bei geeigneter Anwendung der Safranintinction (s. oben) ein blasses leicht violet schimmerndes, zartes Gewebe von netzförmigem Bau und sehr unregelmässigen, meist stark verdickten Maschen. Die Maschen sind zum grössten Theil leer. Hier und dort enthalten sie vereinzelte Querschnitte von Nerven. Die meisten dieser Nervenquerschnitte sind blass und ungefärbt. Einzelne sind tingirt, bald mehr, bald weniger vollständig. Mitten im kranken Gewebe eingesprengt zeigen sich auch kleine Gruppen und Nester von normal tingirten Nervenquerschnitten.

2. Weitere Details werden bei stärksten Vergrösserungen (Fig. VII) sichtbar. Die Nervenquerschnitte des normal tingirten gesunden Gewebes sind rothbraune Ringe, die die ungefärbten Axencylinder umgeben. Die Hauptmasse dieser Ringe erscheint hell röthlich. In der Umgebung des Axencylinders aber, oder der Markscheide, oder an beiden Orten zugleich oder endlich zwischen ihnen befinden sich tiefer gefärbte Kreise, — die der chromoleptischen Substanz.

Im degenerirten Gewebe fällt vor Allem das lückenreiche Netzwerk der Neuroglia auf. Durch Anwendung alkoholischer Safraninlösungen oder nicht angesäuerten Alcohols bei der Tinc-

tion kann man es, wie früher erwähnt worden ist, besonders schön zur Darstellung bringen. Fig. VII ist nach einem solchen Präparat gezeichnet. Die Neurogliamaschen *(N)* des kranken Gewebes sind stark verbreitert, an vielen Stellen so, dass sie die einst vorhanden gewesenen Lücken verengen, oder ganz schliessen. Aber die Zahl der Kerne im verdickten Maschengewebe ist der der normalen Neuroglia durchaus gleich. (Vergl. *nk* (Neurogliakerne) in den Figg. VI und VII.) Neubildung von intertitiellen Elementen kann also nicht den Grund für die Verdickung der Neurogliamaschen abgegeben haben. Man hat sich vielmehr vorzustellen, dass sowol die Verdickung der Maschen, als der Verschluss der Lücken durch Retraction des Neurogliagewebes vor sich geht und dass beides angeregt wird durch den primären Untergang der Nervenfasern. Und das ist verständlich, wenn man erwägt, dass im gesunden Gewebe die Nerven in den Lücken des Neuroglianetzes verlaufen und so dessen Maschen stützen. Gehen deshalb Nerven zu Grunde, so müssen die Maschen ihren Halt verlieren und die Lücken demgemäss zusammenfallen. So wird es verständlich, weshalb bei tabischer Nervendegeneration auch ohne Retraction von neugebildetem Bindegewebe die kranken Hinterstränge eine oft so erhebliche Einbusse an Volumen erleiden.

Dass aber die Nerven im Degenerationsgebiet die primär erkrankten Elemente sind, das wird nicht nur durch das eben beschriebene Verhalten der Neuroglia und das Fehlen von neu entstandenem Bindegewebe, sondern auch durch das Verhalten der im Degenerationsgebiet noch sporadisch übrig gebliebenen Nerven bewiesen. Untersucht man nämlich eines der im Degenerationsgebiet eingesprengten Nervennester (Fig. VII stellt ein solches dar), so sieht man zwischen den Lücken (*lk*) des Grundgewebes eingestreut Nerven mit folgenden Eigenthümlichkeiten. Einige von ihnen sind noch gesund und zeigen die Tinction normaler Nerven (*nn*), hellrothe Markscheide und tief rothe Ringe der chromoleptischen Substanz. Dazwischen finden sich andere, deren chromoleptische Substanz bereits verkümmert ist und entweder nur noch in Resten vorhanden, oder schon ganz verschwunden sein kann. In anderen Nerven endlich ist auch das Mark nicht mehr

©Akademie d. Wissenschaften Wien; download unter www.biologiezentrum.at

gefärbt und erscheint entweder gelblich oder vollkommen farblos und blass. Es kann kein Zweifel obwalten, dass wir es hier mit Abstufungen der Nervendegeneration zu thun haben, deren letzte der vollkommene Schwund des Nervenfadens selbst ist. Ausdruck dieses Schwundes sind die im Neuroglianetz zurückbleibenden Lücken. Wo die Nerven secundär durch den Druck interstitiell wuchernden Bindegewebes zu Grunde gehen, da ist ihr Verhalten ein von dem eben geschilderten durchaus abweichendes. Abgesehen davon, dass neu entstandenes Bindegewebe durch seinen Kernreichthum leicht erkennbar ist und sich in Zügen präsentirt, die dem Neurogliagewebe dort, wo sie sich finden, den Charakter der netzförmigen Anordnung nimmt, zeigen die unter dem Einfluss von wucherndem Bindegewebe zu Grunde gehenden Nerven zunächst nichts anderes, als die durch den Druck bewirkten Veränderungen der Gestalt. Aber das Mark bleibt dabei gesund und färbt sich trotz der Verkümmerung der Form der dasselbe bergenden Nervenfäden mit Safranin so, wie sich gesunde Nerven tingiren. Und wenn endlich die gedrückten Nerven dem Druck unterliegen und so secundär zu Grunde gehen, dann ist an ihre Stelle bereits Bindegewebe getreten. Nach ihrem Ausfall können also auch keinerlei Lücken in den Maschen des Neuroglianetzes zurückbleiben, wie sie den primären Schwund der Nerven verrathen.[1]

Aus diesen Erörterungen geht hervor, dass in unserem Tabesfall die Degeneration der Hinterstränge aus einer primären Erkrankung der Nerven hervorgegangen ist, und also parenchymatöser Natur war.

An der Hand der eben beschriebenen histologischen Veränderungen liess sich neben der Feststellung der allgemeinen Form und Verbreitung der Degeneration in den Hintersträngen und ihres Wesens auch noch der dritte wichtige Punkt erörtern, die Art der Betheiligung der den kranken Hintersträngen benachbarten Rückenmarksgebilde an der tabischen Degeneration.

---

[1] In einer nächsten Arbeit über Sklerose werde ich diese Verhältnisse noch genauer und mit Abbildungen erläutern.

Darüber ergab die Untersuchung folgendes:

Die graue Substanz der Hinterhörner war im ganzen Verlauf des Rückenmarkes vollständig intact.

Sie zeigte überall die bekannte durch Safraninfärbung besonders elegant und schön darstellbare Structur aus feinsten Nervenfasern, zarten Netzen, Kernen und Gefäschen, wie sie in Fig. VI *(hh)* vollkommen naturgetreu wiedergegeben worden ist.

Die hinteren Wurzeln, respective deren Einstrahlungen an der inneren Seite der grauen Hörner in die Burdach'schen Stränge zeigten sich dagegen im Verlauf fast des ganzen Brust- und Lendenmarkes degenerirt. Sie färbten sich nicht mehr roth, sondern blieben farblos oder erhielten bei entsprechender Behandlung der Präparate die violete Farbe, welche Safranin bindegewebigen Substanzen verleiht.

Nur im Halsmark verhielten sich die Nerven der hinteren Wurzeln anders.

Einige Wurzeln führten vollkommen normale Nerven, andere nur degenerirte. Die meisten aber liessen erkennen, dass ihre Nerven vor dem Eintritt in das Rückenmark sich normal verhielten, nach ihrem Eintritt aber in die Burdach'schen Stränge, und zwar dort, wo sie im Degenerationsgebiet verliefen, vollkommen degenerirt waren. Vergl. Fig. VI *hw* und speciell *nn* (normale Nerven) und *dn* (degenerirte Nerven.)

Besonders instructiv waren Bilder, in welchen die Nerven der hinteren Wurzeln nach ihrem Eintritt in die Burdach'schen Stränge zum Theil in das Degenerationsgebiet und zum Theil in das normal erhaltene Gewebe der hinteren Sichel einstrahlten. Während die ersteren degenerirt waren, zeigten sich die letzteren vollkommen gesund (Fig. VI). Für die weissen Fasern (*wh* Fig. VI) der Hinterstränge galt dasselbe. Wo sie in das Degenerationsgebiet *(F)* der Hinterstränge hineinreichten, da zeigten auch sie sich marklos. Wo sie dagegen gesundes Gewebe passirten, da boten auch sie den gewöhnlichen Anblick gesunder Nerven dar.

Nun ist aber das Gebiet der Wurzelzonen *(wz)* dasjenige, in welchem die weissen Fasern der Hinterstränge ihrer Hauptmasse nach verlaufen. Die Wurzelzone aber war, wie oben beschrieben worden ist, in unserem Fall durch das ganze Rückenmark intact. Schon hieraus liess sich erwarten, was die Unter-

©Akademie d. Wissenschaften Wien; download unter www.biologiezentrum.at

suchung eben bestätigte, dass auch die weissen Fasern der Hinterstränge im Verlauf durch das ganze Rückenmark gesund geblieben sein mussten.

Nachdem wir das Detail der Degeneration in unserem Fall kennen gelernt haben, wollen wir uns wiederum den Angaben zuwenden, welche in Bezug auf die feineren Veränderungen in den Hintersträngen bei der parenchymatösen Tabes von anderen Autoren gemacht worden sind und beide Ergebnisse einander gegenüberstellen.

Es sind von Strümpell folgende Behauptungen aufgestellt worden:

1. Die tabische Nervendegeneration beginne regelmässig in der Wurzelzone.

2. Die hinteren Wurzeln nähmen beständig an der Degeneration Theil.

3. Die grauen Hinterhörner würden bei der Tabes immer degenerirt vorgefunden.

4. Die Goll'schen Stränge erkrankten gleichfalls regelmässig und zwar vorzugsweise in den hinteren Partien. Und endlich:

5. Die der Commissur (vordere seitliche Felder) und die dem hinteren Rande (hintere äussere Felder) angrenzenden Partien der Hinterstränge blieben auffallend lange intact. Und speciell zeige sich im Lendenmark auch noch ein ovales Feld sehr häufig gesund.

Von allen diesen Angaben werden durch den eben beschriebenen Fall die ersten drei direct widerlegt, die vierte modificirt und nur die fünfte bestätigt.

Denn, wie unser Fall zeigt, brauchen weder die Wurzelzone, noch die hinteren Wurzeln, noch endlich auch die Substanz der grauen Hinterhörner bei der Tabes zu degeneriren.

Dass die Goll'schen Stränge bei der Tabes häufig erkranken, zeigt auch unser Fall. Aber der Behauptung, dass die Degeneration der Goll'schen Stränge in den hinteren Abschnitten besonders stark hervortrete, kann er nicht zur Stütze dienen. —

Dagegen ist es richtig, dass die an der Commissur (vordere Sichel) und an dem hinteren, äusseren Winkel (hintere Sichel) gelegenen Abschnitte der Hinterstränge eine hervorragende Neigung zeigen, der Degeneration zu widerstehen, und ferner, dass es im Lendenmark in der Nähe der hinteren Fissur ein ovales Feld gibt (*o* Fig. IV.), welches im degenerirten Gewebe gesund bleiben kann.

Eine Sichtung der eben erörterten Thatsachen wird uns den Schlüssel für eine einheitliche Auffassung der von der parenchymatösen Tabes bisher bekannt gewordener Details leicht liefern.

Zunächst muss darauf hingewiesen werden, dass es einer alten, von den meisten Neuropathologen bestätigten Erfahrung entspricht, dass das der Commissur angrenzende Gebiet der Burdach'schen Stränge ausserordentlich häufig der tabischen Degeneration widersteht.

Weniger regelmässig, aber immer noch sehr zahlreich, sind ferner die Fälle, in welchen auch die der hinteren Sichel entsprechenden Abschnitte der Hinterstränge gesund gefunden werden.

Für die Angabe aber, dass die Wurzelzone, die graue Substanz der Hinterhörner und die hinteren Wurzeln bei der Tabes gewöhnlich, oder gar regelmässig krank angetroffen werden, gibt unser Fall folgenden unzweideutigen Commentar.

Die Wurzelzone kann im Verlauf des ganzen Rückenmarkes intact bleiben. Und ebenso unversehrt kann in einem solchen Fall auch die ganze graue Substanz der Hinterhörner sich zeigen. Auch die hinteren Wurzeln können in ein und demselben Rückenmark sowol vollkommen degenerirt, als auch vollkommen gesund, als auch theilweise gesund und theilweise krank erscheinen. In unserem Fall erschienen sie: *a)* ganz degenerirt im Brusttheil, wo die Tabesdegeneration die hintere Sichel überschritten hatte; *b)* ganz gesund und theilweise gesund im Halsmark, wo sich die Degeneration nur auf das *f*-förmige Feld beschränkte. Und immer zeigten sich, wenn die hinteren Wurzeln nur theilweise erkrankt waren, degenerirt die Ein-

©Akademie d. Wissenschaften Wien; download unter www.biologiezentrum.at

strahlungen der Nerven in das Degenerationsfeld der Keilstränge, während der Wurzelstamm selbst vor seinem Eintritt in das Rückenmark in solchem Fall der intacte Theil war.

Für die weissen Fasern der Hinterstränge gilt genau dasselbe. Auch sie können gesund und nur theilweise krank sein. Und wenn sie das letztere sind, dann sind krank nur ihre Ausstrahlungen in das Degenerationsfeld.

Zu diesen Erfahrungen kommt endlich noch die folgende hinzu:

Primäre Herde der tabischen Nervendegeneration sind: die Goll'schen Stränge einerseits, zwei *f*-förmige Felder mitten im Gebiet der Keilstränge anderseits. Und wo die Sonderung zwischen Goll- und Burdach'schen Strängen vom mittleren Brustmark ab aufhört, da ist das primäre Degenerationsfeld ein durch die vereinigten beiden *f*-förmigen Felder entstandener Abschnitt der Hinterstränge.

Der Schluss aus allen diesen Thatsachen liegt auf der Hand.

Es gibt in den Hintersträngen des Rückenmarkes zwei *f*-förmig gestaltete Felder, die im Hals- und oberen Brustmark durch die Goll'schen Stränge getrennt, tiefer unten im Rückenmark aber mit einander verbunden sind.

Diese *f*-förmigen Felder und die Goll'schen Stränge sind im Hals- und oberen Brustmark und die vereinten beiden *f*-förmigen Felder weiter unten im Rückenmark die primären Herde der tabischen Nervendegeneration. Diese Herde können, wie unser Fall lehrt, in toto oder, wie andere Erfahrungen darthun (Bandelettes externes), auch nur in einzelnen (dann wol meist symmetrisch gelagerten) Abschnitten erkranken.

Ob sie aber im ganzen, oder auch nur in kleinen Abschnitten primär erkranken, immer zeigen sie die Tendenz, sich centrifugal auszubreiten. Und diese Ausbreitung geschieht vorzugsweise in zwei Richtungen:

1. In der Richtung nach aussen gegen die Wurzelzone und das graue Hinterhorn und

2. in der Richtung nach hinten zur hinteren Sichel und auf die hintere Wurzel hin.

Dass die Neigung der Degeneration, sich in der Richtung nach vorn zur hinteren Commissur auszubreiten, eine geringe ist, das lehrt eben die Erfahrung, dass die vordere Sichel bei der Tabes so häufig gesund bleibt.

Denken wir uns nun, dass die Tendenz des Degenerationsprocesses, sich von dem primären Herde aus in den bezeichneten beiden Richtungen auszubreiten, in verschiedenen Fällen auch in verschiedenem Grade zur Geltung kommt, so werden wir es leicht verstehen, weshalb die Wurzelzone bei der Tabes bald erhalten und bald degenerirt sein kann, weshalb in Fällen, wie in dem unserigen, die Hinterhörner gesund bleiben, wenn die Wurzelzonen erhalten sind, weshalb in anderen, wo die Wurzelzonen krank sind, auch die Hinterhörner gewöhnlich degenerirt angetroffen werden und der Process bis in die Seitenstränge vordringen kann; und endlich, weshalb in Tabesfällen der hintere Rand der Hinterstränge bald von einem Saum gesunden Gewebes begrenzt erscheint und bald nicht.

Das Alles ist nun leicht verständlich und erklärt wol auch sämmtliche bisher bekannt gewordene Details der tabischen Nervendegeneration.

Aber, kann man schliesslich noch fragen, was hat es denn mit dem *f*-förmigen Feld in den Hintersträngen, das den Ausgangsherd der Tabes darstellen soll, für ein Bewandtnis? Stellt es ein neues System dar? Ist denn auch nur die Existenz eines solchen Feldes im normalen Rückenmark erwiesen?

Auch auf diese Frage lässt sich eine befriedigende Antwort geben, — und damit die Kette der Thatsachen, die hier entwickelt worden sind, zu einem Ringe solid und — ohne Hypothese schliessen.

Auch im normalen Rückenmark enthalten die Hinterstränge eine Gruppe von Nervenfasern, die zu dem *f*-förmigen Degenerationsgebiet der Tabes viele Analogien liefern, eine Gruppe von Nervenfasern, welche häufig durch einen mondsichelförmigen Abschnitt von der hinteren Commissur getrennt ist und nach hinten gewöhnlich vor dem hinteren Rückenmarksrand endet und welche ich nach meinen bisherigen Erfahrungen für eine Gruppe von morphologisch verwandten und deshalb denselben Einflüssen leicht gleichzeitig

©Akademie d. Wissenschaften Wien; download unter www.biologiezentrum.at

unterliegenden Nervenfasern halten möchte. Erst vor kurzem habe ich[1] die Methode beschrieben, vermöge welcher man im Stande ist, diese Gruppe von Nerven im gesunden Rückenmark darzustellen. In allen Rückenmarkssträngen sind solche Gruppen morphologisch verwandter Nerven enthalten. — Die bei der parenthymatösen Tabes erkrankenden bilden speciell diejenige Gruppe, welcher ich[2] den Namen der „hinteren chromoleptischen Partie" beigelegt habe.

Da die Nerven aller chromoleptischer Partien zur chromoleptischen Substanz in bestimmter Beziehung stehen und die Nerven der hinteren chromoleptischen Partie es sind, welche bei der tabischen Degeneration primär erkranken, so kann man nicht irre gehen, wenn man die tabische Nervendegeneration mit einer primären Erkrankung der chromoleptischen Substanz der genannten Partie in Verbindung bringt, und folgert, dass sich an diese Erkrankung der chromoleptischen Substanz dann später die Degeneration der gesammten Markscheide und schliesslich der völlige Untergang der von der Krankheit befallenen Nerven anschliesst. Die Annahme von der primären Erkrankung der chromoleptischen Substanz in der von der Tabes befallenen Nerven ist um so mehr begründet, als sie in dem oben beschriebenen mikroskopischen Verhalten der degenerirenden Nerven ihre positive Stütze findet.

Nun werde ich in einer anderen Arbeit zeigen, dass der primäre Schwund der chromoleptischen Substanz eine bestimmte Form der multiplen Sklerose charakterisirt.

Bedenken wir nun ausserdem, wie nach den vorliegenden Ergebnissen für die tabische Nervendegeneration nur das Gebiet des primären Herdes constant ist, — die hintere chromoleptische Partie, — wie dagegen die Zahl der in ihm primär erkrankenden

---

[1] Neue Rückenmarkstinctionen: A. a. O.

[2] Sitzungsb. der Wiener Akademie der Wissenschaften Bd. LXXXIX. III. Abtheilung 1884. Strümpell hat in einem Fall von Tabes (Archiv für Pschiatr. und Nrvnkrnkhtn. Bd. XI. 1880, S. 68.) eine Degeneration meiner *f*-förmigen Felder im Lendenmark gesehen und diese Felder für die Anfänge der Goll'schen Stränge erklärt. Das Irrthümliche dieser Auffassung geht schon aus der Thatsache hervor, dass die *f*-förmigen Felder im Halsmark einen Theil der Keilstränge darstellen.

Nerven und der Grad der später erfolgenden Ausbreitung des Processes nicht nur in verschiedenen Rückenmarken, sondern selbst in verschiedenen Höhen ein und desselben Rückenmarkes variiren kann; — dann werden wir vom Standpunkt unserer heutigen neuropathologischen Kenntnis die tabische Nervendegeneration kaum besser definiren können, als indem wir sie nennen eine mit Schwund der Goll'schen Stränge combinirte fleckweise Degeneration der hinteren chromoleptischen Partie.

Ob diese Definition für alle Formen der parenchymatösen Tabes zutrifft, darüber habe ich zur Zeit noch kein endgiltiges Urtheil. Jedenfalls hebt sie aus dem Gros der parenchymatösen Hinterstrangedegenerationen eine Gruppe hervor, welche durch die histologische Analyse scharf charakterisirt ist.

Erinnere ich nun schliesslich noch daran, dass ausser der eben erwiesenen parenchymatösen Hinterstrangedegeneration auch noch eine interstitielle Tabes vorkommt, für deren Existenz ich die ersten exacten Beweise und in letzter Zeit französische Autoren [1] neue, meine Angaben bestätigende Belege beigebracht haben, — dann darf ich wol den Ausspruch wagen, dass es in Zukunft nicht gestattet sein wird, von „der" Tabes zu sprechen, und dass wir uns daran werden gewöhnen müssen, verschiedene Tabesformen anzuerkennen. —

---

[1] Ballet: Étude d'un cas de fausse colérose etc. Archives de Neurologie: Nr. 19. 1884. Paris.

Erklärung der Tafeln.

Tabesdegeneration. — Safraninfärbung.

Fig. I, II, III, IV, V und VIII Tinction der chromoleptischen Substanz und der Markscheiden. — Braunroth. Schwache Vergrösserung (Reichert Obj. 2, Oc. 3).

Fig. VI und VII. Doppelfärbung. Chromoleptische Substanz und die Markscheiden braunroth, Bindegewebs- und die Neurogliakerne dunkelviolet. In Fig. VII ist auch das krankhafte Neuroglianetz hell violet tingirt. (Alcoholische Safraninlösung. Starke Vergrösserung. Fig. VI Reichert Obj. 4, Oc. 3. — Fig. VII, Reichert Obj. 7, Oc. 3.) — In allen Präparaten erscheinen das gesunde markhaltige Nervengewebe braunroth, das kranke und das Neurogliagewebe entweder farblos (Fig. I, II, III, IV, V, VI und VIII), oder violet (Fig. VII) und die Kerne (Fig. VI und VII) tief violet tingirt.

Es bedeutet in sämmtlichen Figuren:

F = *f*-förmiges Degenerationsgebiet der Hinterstränge.
vs = vordere Sichel.
wh = weisse Fasern der Hinterstränge.
wz = Wurzelzone.
hw = hintere Wurzel.
hs = hintere Sichel.

Fig. I. Höhe der vierten Halswurzel. *B* = Burgdach'sche, *G* = Goll'sche Stränge.
II. Höhe der zweiten Halswurzel.
III. „ fünften Brustwurzel.
IV. „ „ dritten Lendenwurzel, *o* = nicht degenerirtes, ovales Feld am hinteren Abschnitt der Raphe.
V. Höhe der fünften Lendenwurzel.
VII. Stück aus dem Degenerationsgebiet, *nn* = normale Nerven, *chr* = chromoleptische Substanz, *m* = normale Markscheide, *N* = verdicktes Neuroglianetz, *nk* = Neurogliakerne, *dn* = degenerirte Nerven, *lk* = durch Schwund von Nerven im Neuroglianetz entstandene Lücken.
„VIII. Schnitt durch den Brusttheil eines zweiten tabischen Rückenmarkes. Stück aus dem seitlichen und hinteren Abschnitt des kranken Halsmarkes. *hh* = gesundes Hinterhorn, *wz* = normale Wurzelzone, *hs* = gesunde hintere Sichel, *hw* = hintere Wurzel, *dn* = degenerirte Wurzel, *nn* = normale Nerven derselben, *F* = *f*-förmiges Degenerationsgebiet (hinterer Abschnitt), *wh* = weisse Fasern der Hinterstränge, *cp* = art. cornus posterioris postica, *nk* = Neurogliakerne.

www.biologiezentrum.at

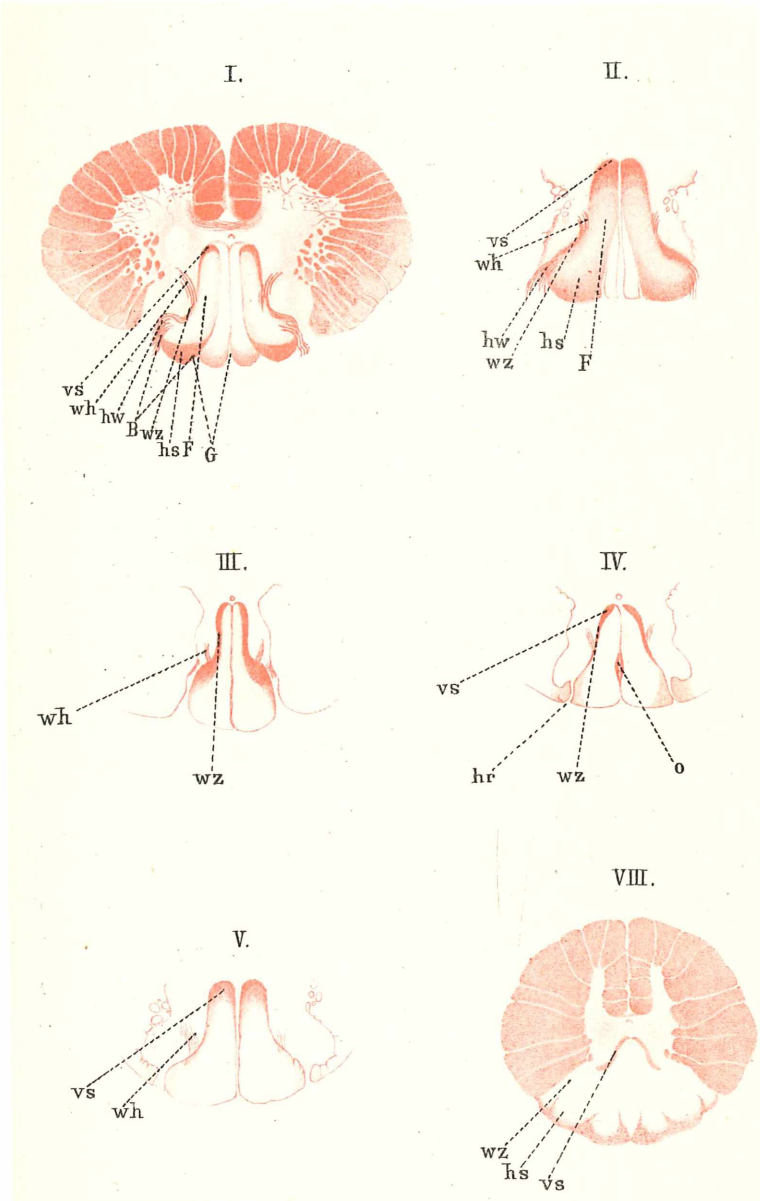

Autor del. lith. v. Dr J. Heitzmann. K.k. Hof- u. Staatsdruckerei.

©Akademie d. Wissenschaften Wien; download unter www.biologiezentrum.at

©Akademie d. Wissenschaften Wien; download unter www.biologiezentrum.at

VII.

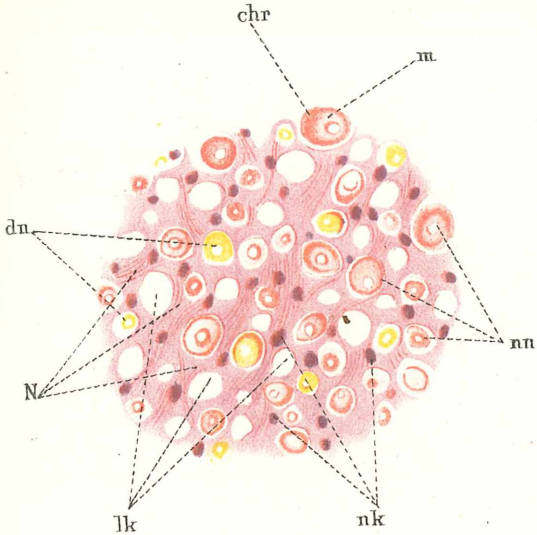

VI.

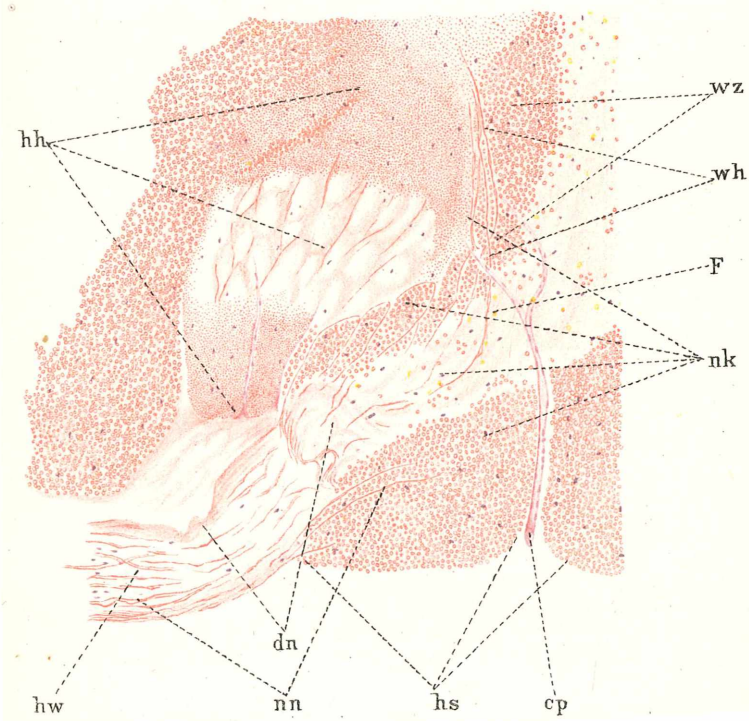

Autor del. Lith. v. Dr. K.k. Hof u. Staatsdruckerei.

ZOBODAT - www.zobodat.at

Zoologisch-Botanische Datenbank/Zoological-Botanical Database

Digitale Literatur/Digital Literature

Zeitschrift/Journal: Sitzungsberichte der Akademie der Wissenschaften mathematisch-naturwissenschaftliche Klasse

Jahr/Year: 1884

Band/Volume: 90_3

Autor(en)/Author(s): Adamkiewicz Albert

Artikel/Article: Die anatomischen Processe der Tabes dorsualis. 258-282